

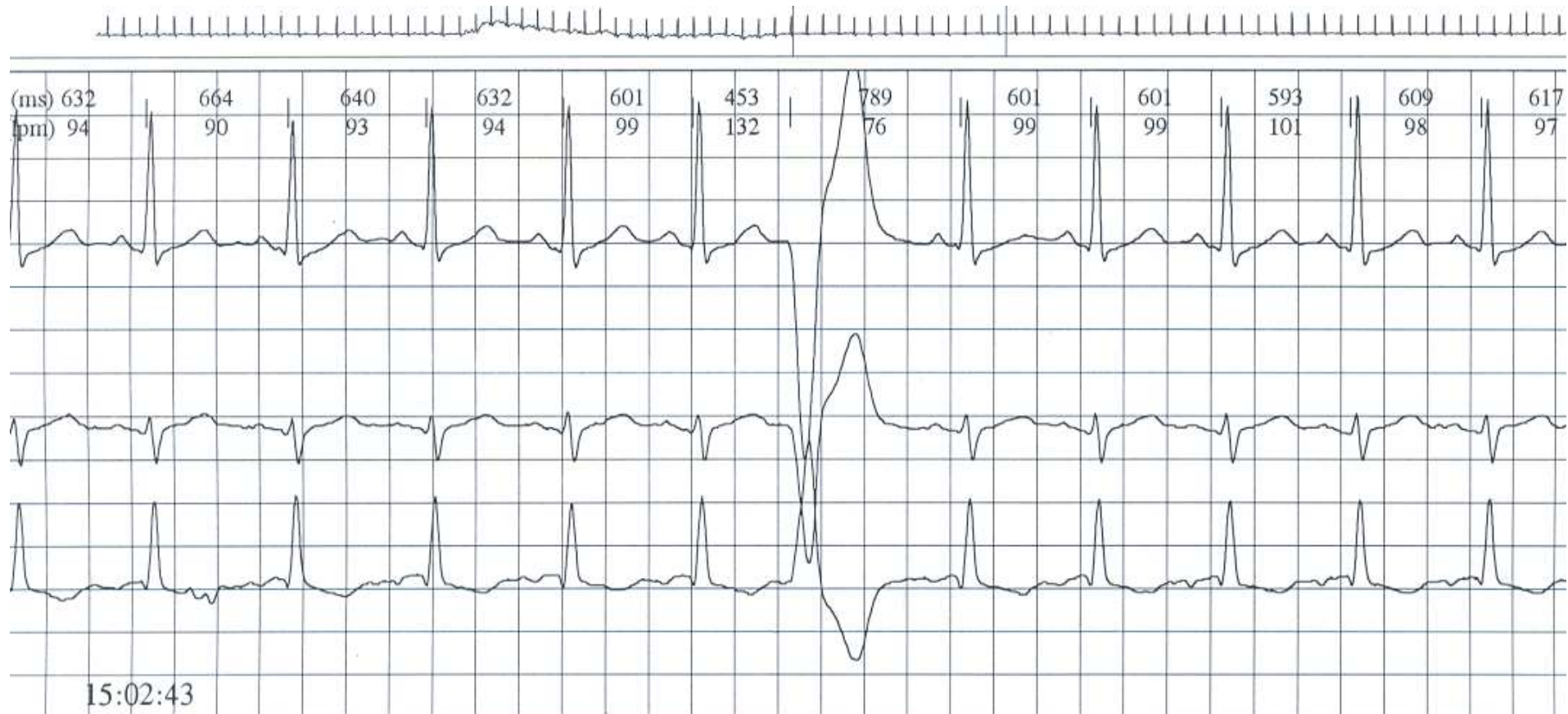
Arritmias IV

Dr. Jorge González Zuelgaray

**Jefe del Servicio de Arritmias y Electrofisiología
Sanatorios de la Trinidad San Isidro y Ramos Mejía**

**Director de la Carrera de Especialistas en Arritmias
y Electrofisiología Clínica, Universidad de Buenos
Aires**

Extrasístole ventricular



TV: ≥ 3 latidos ectópicos de origen ventricular

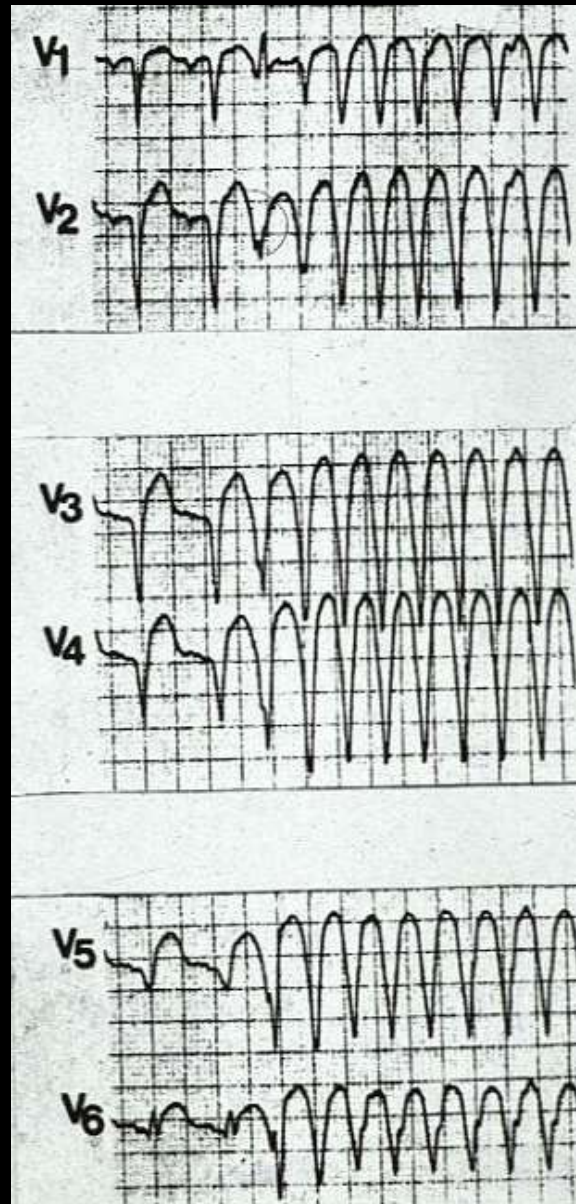
Taquicardia con QRS ancho

- TV (ectopía)
- Taquicardia supraventricular con aberrancia
 - Taquicardia preexcitada

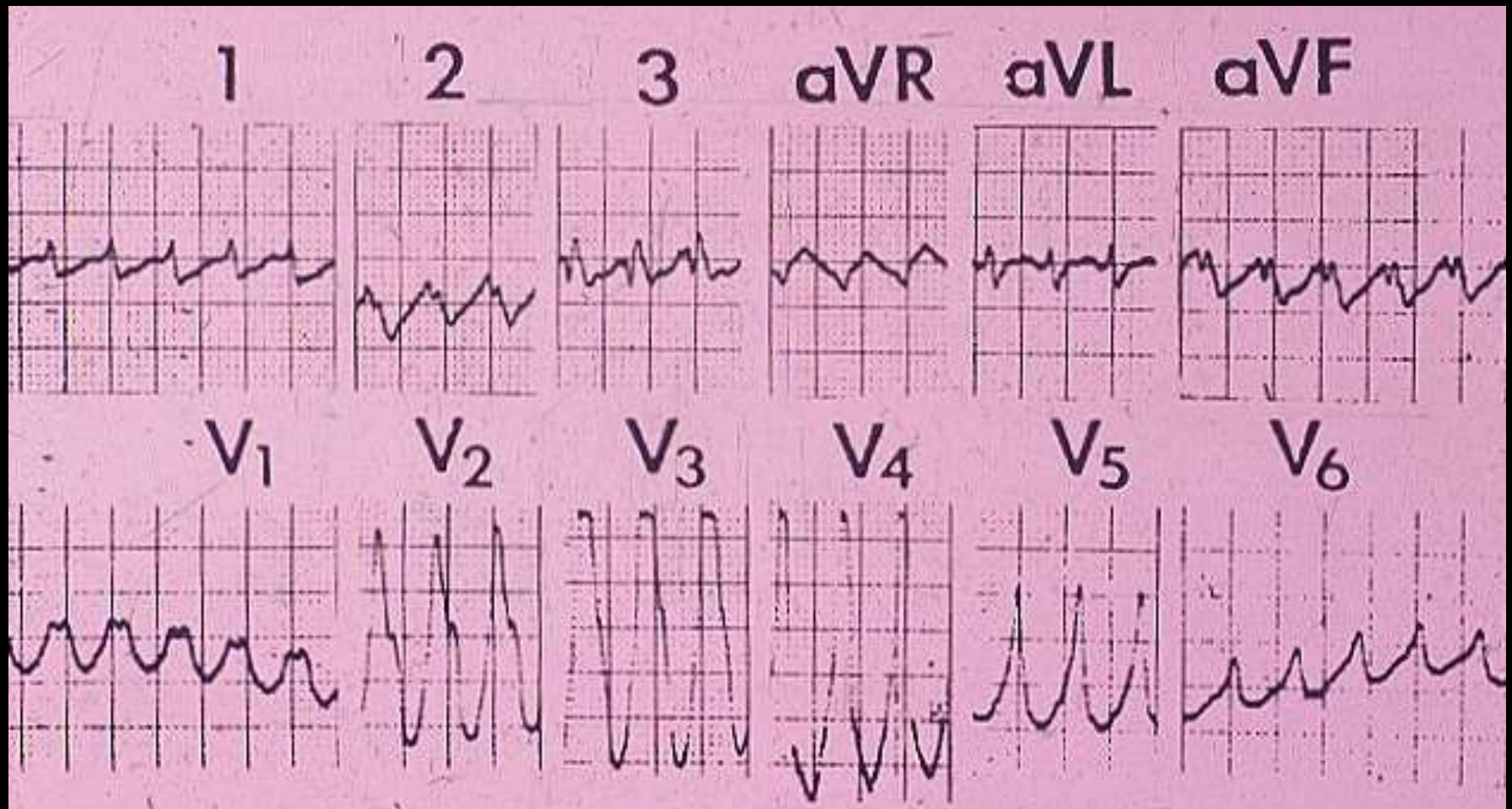
ALGORITMO DE BRUGADA

- Ausencia de RS en todas las precordiales
 - R-nadir de S $>$ 100 mseg
 - Disociación AV
 - Criterios morfológicos

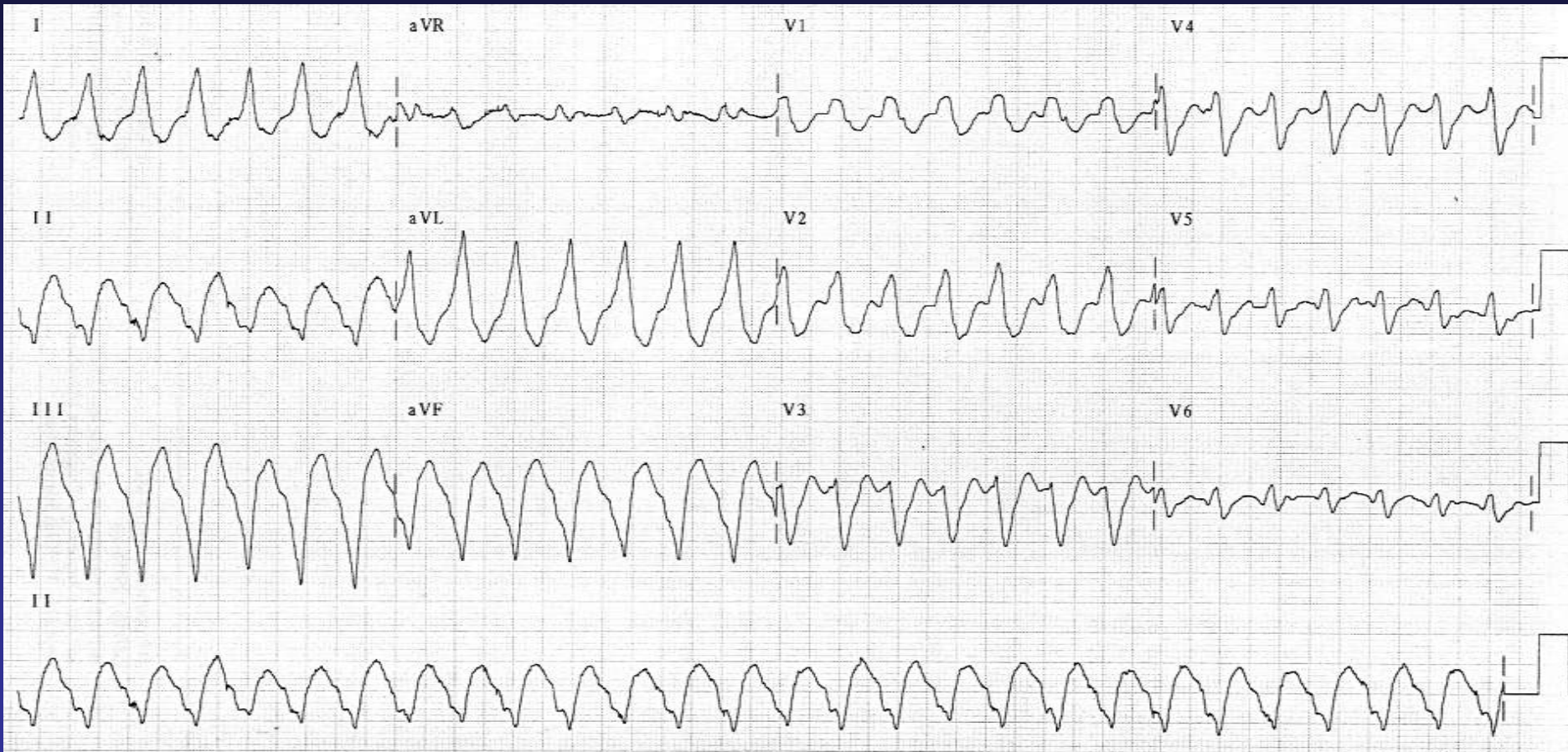
Ausencia de RS en todas las precordiales



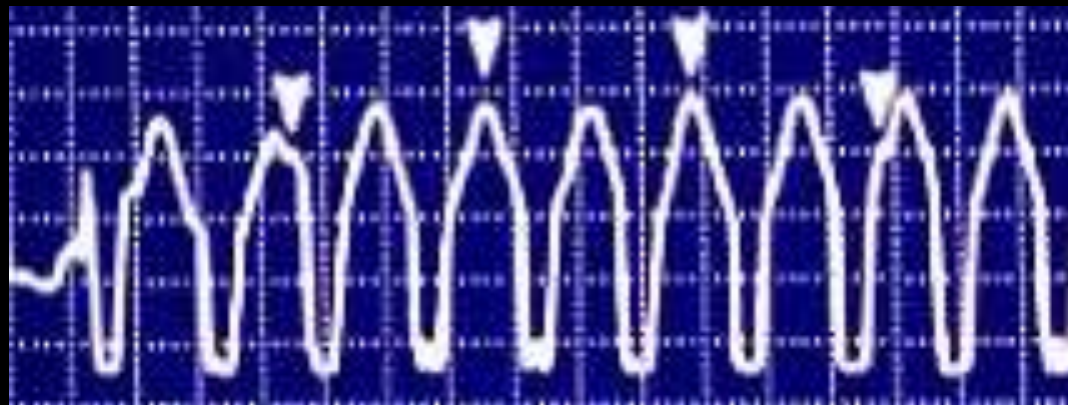
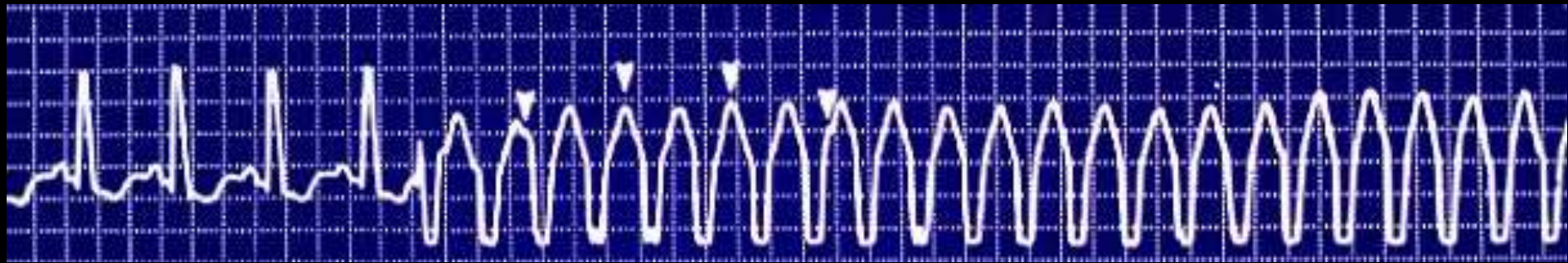
Ausencia de RS en todas las precordiales



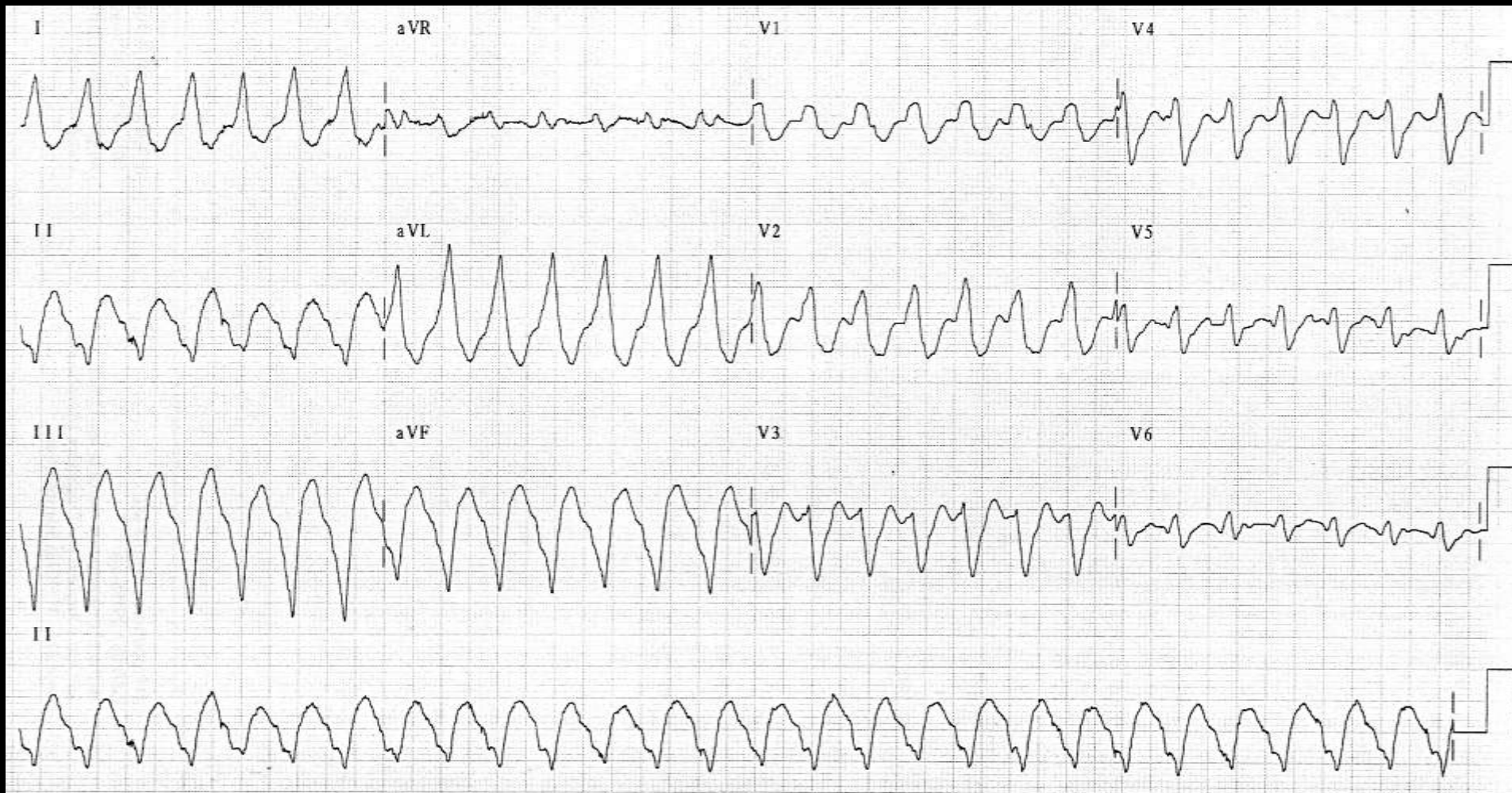
R-nadir de S > 100 mseg en alguna precordial

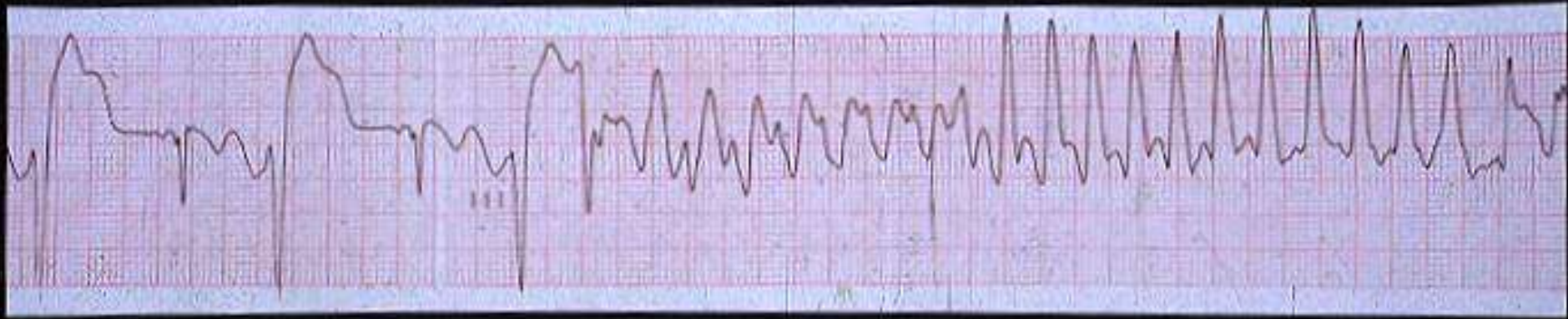


Disociación AV

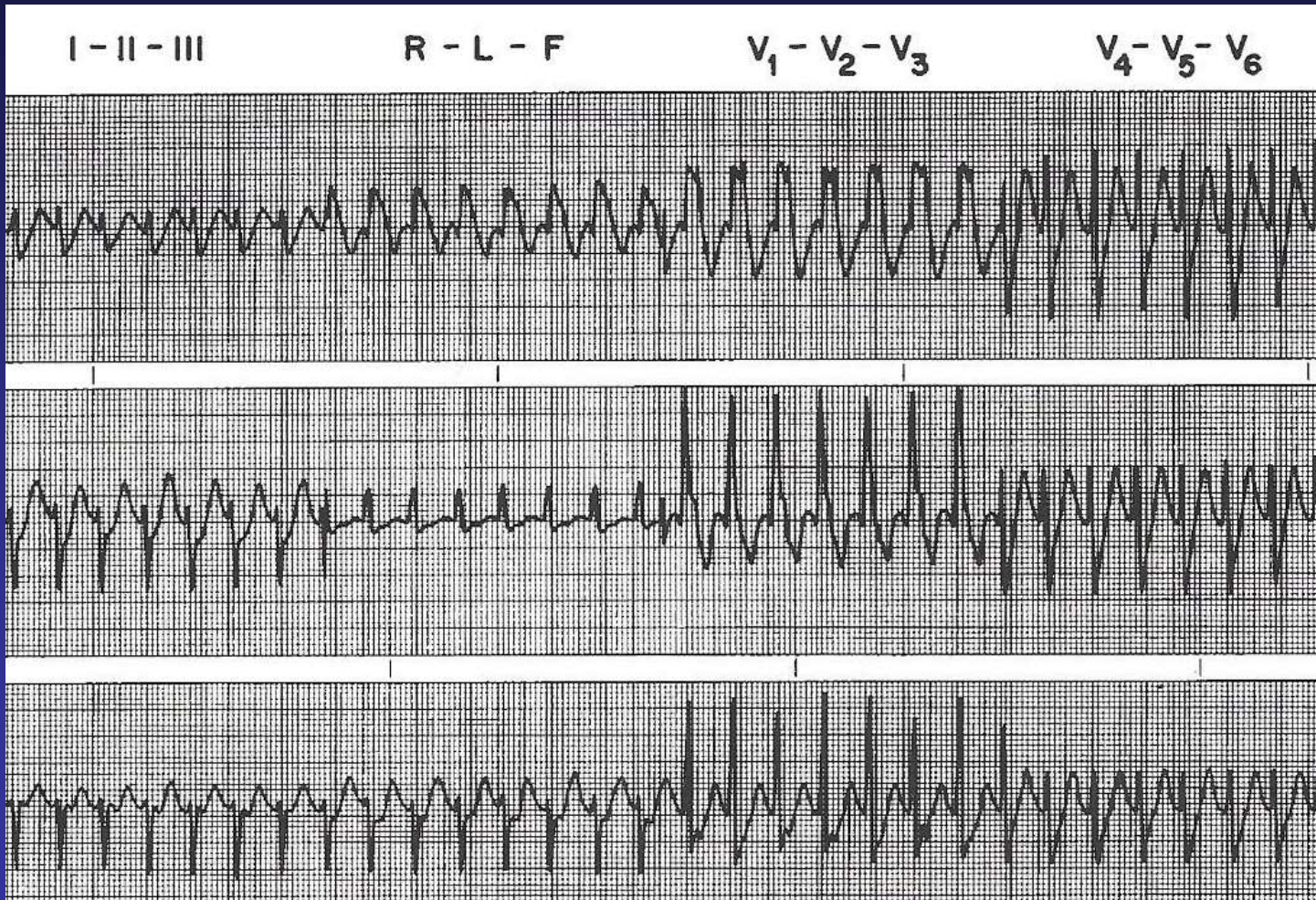


Criterios morfológicos: con imagen de BRD, $R > r'$ o R pura en V₁

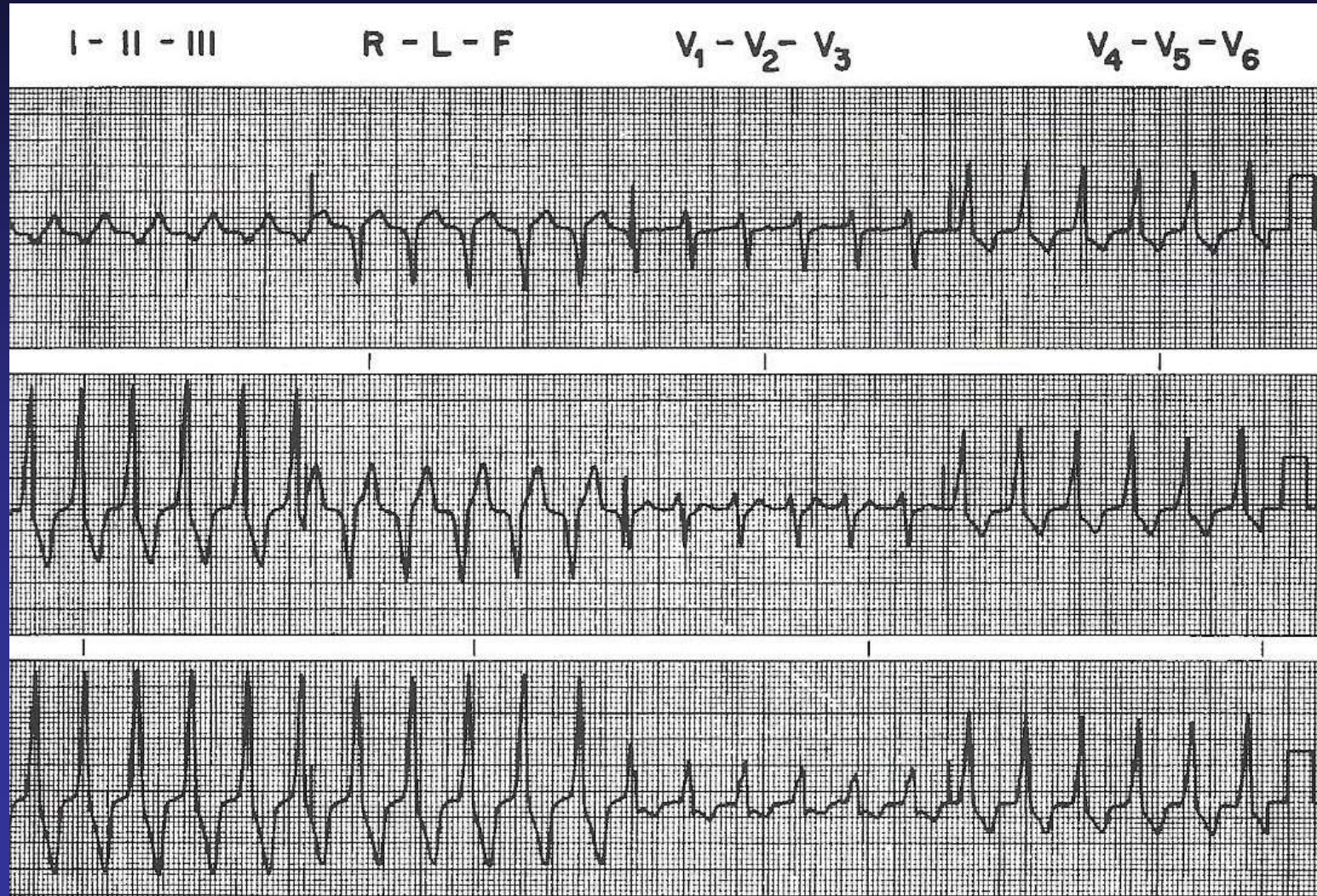




1. Taquicardia preexcitada
2. Taquicardia ventricular
3. Taquicardia supraventricular con aberrancia



1. Taquicardia preexcitada
2. Taquicardia ventricular
3. Taquicardia supraventricular con aberrancia



1. TV polimorfa
2. TV monomorfa

